

Dinámica traqueal en asma severa: a propósito de un caso



Neumos

Tracheal dynamics in severe asthma: a case report

Vol. 32, No. 1

Enero-junio, 2024

Doi: <https://doi.org/10.63675/6h43ex67>

Tulio Miguel Núñez Germoso

Sociedad Dominicana de Neumología y Cirugía del Tórax, Miembro activo Círculo de Neumólogos Egresados del Hospital Salvador B. Gautier, presidente Residencia de Medicina Interna del Hospital Regional Universitario Dr. Luis Morillo King (La Vega), Coordinador Universidad Católica del Cibao (UCATECI), Profesor de la cátedra de Neumología Hospital Regional Universitario Dr. Luis Morillo King (La Vega), Neumólogo – Internista Policlínico La Vega, Neumólogo – Internista Centro Médico Carolina De Jesús (Bonaó).

ORCID: 0009-0008-9098-3026, Correo-e: tuliomigueln@gmail.com

Recibido: 19/1/2024

Aprobado: 1/3/2024

ISSN (Impreso): 3060-9879

ISSN (En línea): 3060-9887

Revista.sdnct.com.do

Resumen

Se presenta el caso de una paciente con asma grave, en quien la broncoscopia evidenció traqueomalacia con colapso dinámico traqueal. Esta condición, caracterizada por debilidad de la tráquea, se asocia a disnea, tos severa y manejo deficiente de secreciones, lo que representa un verdadero reto diagnóstico y terapéutico. Necesariamente, el diagnóstico se confirma por broncoscopia, y el tratamiento incluye manejo de la causa subyacente y, en casos graves, intervenciones como CPAP o cirugía.

Palabras clave: traqueomalacia; colapso dinámico; debilidad traqueal; endoprótesis; broncoscopia.

Abstract

We present the case of a patient with severe asthma in whom bronchoscopy revealed tracheomalacia with dynamic tracheal collapse. This condition, characterized by weakness of the trachea, is associated with dyspnea, severe cough, and poor management of secretions, which represents a real diagnostic and therapeutic challenge. Diagnosis is necessarily confirmed by bronchoscopy, and treatment includes management of the underlying cause and, in severe cases, interventions such as CPAP or surgery.

Keywords: Tracheomalacia; dynamic collapse; tracheal weakness; stents; bronchoscopy.

Cómo citar

Núñez Germoso T. Dinámica traqueal en asma severa: a propósito de un caso. *Neumos*. 2024;32(1):83-5. Disponible en: <https://doi.org/10.63675/6h43ex67>

Esta obra está bajo una licencia internacional Creative Commons Atribución-NoComercial-SinDerivadas 4.0



Introducción

Se presenta el caso de una mujer de 42 años con asma de difícil control, ingresada por crisis asmática refractaria al tratamiento. Durante la evaluación, una broncoscopia reveló un colapso dinámico traqueal, confirmando el diagnóstico de traqueomalacia. Este hallazgo resalta la importancia de considerar causas estructurales en pacientes con asma severa y síntomas refractarios.

Descripción del caso

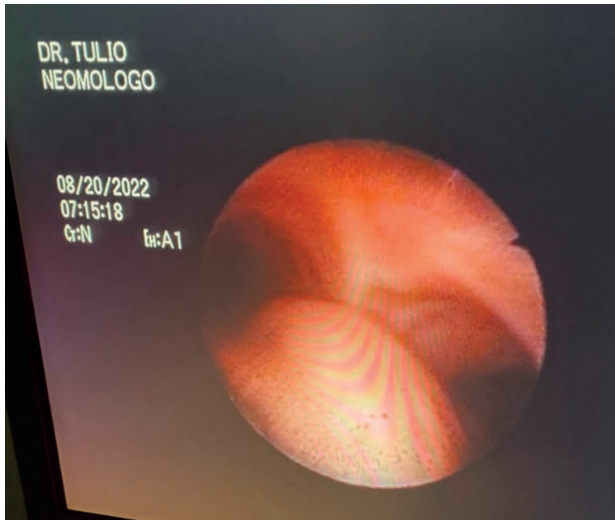


Figura 1. Visión de broncoscopia de porción distal de la tráquea con evidente tendencia a colapso.

Nota: hallazgo de gran relevancia en el contexto de paciente de asma grave.

Fuente: expediente clínico.

Imagen de broncoscopia realizada a mujer de 42 años con asma de difícil control manejada con triple terapia: tiotropio + vilanterol + flicasona, que se ingresa por crisis asmática refractaria al tratamiento. Nótese la evaginación de la porción membranosa de la tráquea lo que impide ver la extensión y anatomía total de la carina. Esta disposición anatómica aberrante

recibe el nombre de traqueomalacia y se refiere a la debilidad traqueal difusa o segmentaria donde se describen dos formas anatómicas distintas: la malacia cartilaginosa caracterizada por el ablandamiento del cartílago y la malacia membranosa con un desplazamiento anterior excesivo de la pared membranosa (también conocido como colapso dinámico excesivo de las vías respiratorias).

Se describen diversas causas: congénita, post trauma torácico, post intubación orotraqueal, por compresión extrínseca de masas mediastínicas y como hallazgo acompañante a patologías crónicas bronco-obstructivas severas donde más de un 5 % de ellas en su evolución pueden presentarlas¹. Los paroxismos de tos que impiden las actividades cotidianas, disnea y dificultad para el manejo eficaz de secreciones son de los síntomas más frecuentes que, en principio, son atribuidos con mayor frecuencia a diagnósticos alternativos que incluyen enfisema, bronquitis crónica, bronquiectasias, tabaquismo o asma².

El estándar de oro para su diagnóstico es la broncoscopia, donde se diagnostica la condición en presencia de una disminución >50 % en el tamaño de la luz de las vías respiratorias. Otros hallazgos tomográficos y espirométricos pueden apoyar el diagnóstico, pero no se consideran concluyentes³.

El tratamiento implica el abordaje y control de la causa subyacente junto con los posibles agravantes como el reflujo gastroesofágico y la obesidad. En casos severos existe la alternativa de colocación de stent, técnicas quirúrgicas como la traqueostomía, y el manejo de casos sintomáticos agudos se inician en el internamiento con terapia de presión positiva intermitente (CPAP). Todos deben recibir adecuado entrenamiento para manejo de secreciones, rehabilitación pulmonar y educación en técnicas de respiración⁴.

Discusión

La traqueomalacia, como la observada en este caso, es una condición caracterizada por debilidad de la pared traqueal que puede manifestarse como colapso dinámico, complicando el manejo de enfermedades respiratorias como el asma grave. Si bien el manejo de asma suele ser tratada con broncodilatadores y corticosteroides, la presencia de traqueomalacia requiere una aproximación más compleja, incluyendo broncoscopia para diagnóstico definitivo y manejo de posibles agravantes, como obesidad o reflujo gastroesofágico. Este caso subraya la necesidad de evaluar causas estructurales en pacientes con crisis asmáticas refractarias y considerar tratamientos avanzados, como presión positiva o intervención quirúrgica, en casos severos.

Referencias bibliográficas

1. Alvo A. Traqueomalacia Pediátrica. Revista de otorrinolaringología y cirugía de cabeza y cuello. 2019;79(2):347-56. Disponible en: <https://revistaotorrino-sochiorl.cl/index.php/orl/article/view/599>
2. Kheir F. Excessive Dynamic Airway Collapse or Tracheobronchomalacia: Does It Matter?. Archivos de Bronconeumología. 2019;55(2):69-70. doi: 10.1016/j.arbres.2018.06.016
3. Murgu SC. Tracheobronchomalacia and excessive dynamic airway collapse. Clin Chest Med. 2013;34:527-55.
4. Kheir F, Majid A. Tracheobronchomalacia and Excessive Dynamic Airway Collapse: Medical and Surgical Treatment. Respiratory and Critical Care Medicine. 2018;39(06):667-73. doi: 10.1055/s-0038-1676571.
5. Cristea AI, Ren CL, Amin R, Eldredge LC, Levin JC, Majmudar PP, May AE, Rose RS, Tracy MC, Watters KF, Allen J, Austin ED, Cataletto ME, Collaco JM, Fleck RJ, Gelfand A, Hayes DJr, Jones MH, Kun SS, Mandell EW, McGrath-Morrow SA, Panitch HB, Popatia R, Rhein LM, Teper A, Woods JC, Iyer N, Baker CD. Outpatient Respiratory Management of Infants, Children, and Adolescents with Post-Prematurity Respiratory Disease: An Official American Thoracic Society Clinical Practice Guideline. Am J Respir Crit Care Med. 2021;204(12):e115-e133. doi: 10.1164/rccm.202110-2269ST.
6. Sumida W, Yasui A, Shiota C, Makita S, Okamoto M, Ogata S, Takimoto A, Takada S, Nakagawa Y, Kato D, Gohda Y, Amano H, Guo Y, Hinoki A, Uchida H. Update on aortopexy and posterior tracheopexy for tracheomalacia in patients with esophageal atresia. Surg Today. 2024;54(3):211-9. doi: 10.1007/s00595-023-02652-6.
7. Boonjindasup W, Marchant JM, McElrea MS, Yerkovich ST, Thomas RJ, Masters IB, Chang AB. Pulmonary function of children with tracheomalacia and associated clinical factors. Pediatr Pulmonol. 2022;57(10):2437-44. doi: 10.1002/ppul.26054.
8. Wallis C, McLaren CA. Tracheobronchial stenting for airway malacia. Paediatr Respir Rev. 2018;27:48-59. doi: 10.1016/j.prrv.2017.09.002.
9. Aslam A, De Luis Cardenas J, Morrison RJ, Lagisetty KH, Litmanovich D, Sella EC, Lee E, Agarwal PP. Tracheobronchomalacia and Excessive Dynamic Airway Collapse: Current Concepts and Future Directions. Radiographics. 2022;42(4):1012-27. doi: 10.1148/rg.210155.