

Asociación entre hallazgos de angi tomografía de tórax y ecocardiograma en la evaluación no invasiva de hipertensión pulmonar en el Centro de Diagnóstico Medicina Avanzada y Telemedicina (CEDIMAT) en el período enero 2024 - agosto 2025



Neumos

Vol. 33, No. 1

Enero-junio, 2025

Doi: <https://doi.org/10.63675/94crvp02>

Recibido: 10/12/2024

Aprobado: 04/02/2025

ISSN (Impreso): 3060-9879

ISSN (En línea): 3060-9887

Revista.sdnct.com.do

Association between Chest Computed Tomography Angiography Findings and Echocardiography in the Noninvasive Evaluation of Pulmonary Hypertension at the Centro de Diagnóstico Medicina Avanzada y Telemedicina (CEDIMAT) between January 2024 - August 2025

Jorge Elías Ortiz Acosta

Residente de 3er año de Medicina Interna. Centro de Diagnóstico Medicina Avanzada y Telemedicina (CEDIMAT). Santo Domingo, República Dominicana.
ORCID: 0009-0001-3992-9138, Correo-e: riomarito97@gmail.com

Andrés Valdez

Fellow de 2do año de Neumología y cuidados críticos. CEDIMAT.
ORCID: 0009-0008-3379-9193, Correo-e: andrevl0216@gmail.com

Jhan González

Neumología- Medicina Interna. CEDIMAT.
ORCID: 0009-0006-9668-0945, Correo-e: jhancarlosgonzalez00@gmail.com

Cómo citar

Ortiz Acosta JE, Valdez A, González J. Asociación entre hallazgos de angi tomografía de tórax y ecocardiograma en la evaluación no invasiva de hipertensión pulmonar en el Centro de Diagnóstico Medicina Avanzada y Telemedicina (CEDIMAT) en el período enero 2024 - agosto 2025. Neumos. 2025;33(1):27-34. Disponible en: <https://doi.org/10.63675/94crvp02>

Resumen

Introducción: la hipertensión pulmonar (HP) constituye un conjunto heterogéneo de enfermedades caracterizadas por una elevación sostenida de la presión en la circulación pulmonar, lo cual impone una carga hemodinámica progresiva sobre el ventrículo derecho, con riesgo de insuficiencia cardíaca derecha y muerte prematura.

Objetivos: el objetivo general de esta investigación es determinar la asociación entre el diámetro de la arteria pulmonar medido en angi tomografía de tórax y los valores obtenidos en valor de presión de arteria pulmonar en ecocardiograma. Los objetivos específicos son medir el diámetro de la arteria pulmonar en las angi tomografías, estimar las presiones pulmonares mediante ecocardiograma, analizar la correlación entre los hallazgos de angi tomografía y ecocardiograma en la evaluación de hipertensión pulmonar.

Metodología: se realizó un estudio observacional retrospectivo en pacientes adultos con sospecha clínica de HP, evaluados mediante ecocardiograma transtorácico y angio-TC de tórax. Se analizaron variables ecocardiográficas (presión sistólica de la arteria pulmonar estimada) y tomográficas (diámetro

Esta obra está bajo una licencia internacional Creative Commons Atribución-NoComercial-SinDerivadas 4.0



de arteria pulmonar principal y relación arteria pulmonar/aorta). El análisis estadístico incluyó pruebas de asociación (χ^2), correlación (Pearson) y regresión logística.

Resultados: se incluyeron 47 pacientes, con predominio femenino. Se observó una asociación estadísticamente significativa entre la dilatación de la arteria pulmonar en la angio-TC y la elevación de la presión sistólica pulmonar estimada por ecocardiograma ($p < 0.05$). No se identificó una correlación lineal significativa entre las variables continuas ($r = 0.134$; $p = 0.369$).

Conclusiones: en este estudio se determinó que existe una correlación directa entre el diámetro anormal de la arteria pulmonar y elevación de la presión arterial pulmonar media por medición no invasiva por ecocardiograma, la cual fue estadísticamente significativa con un valor de $P < 0.001$.

Recomendaciones: se recomienda realizar más estudios que puedan incluir variables como enfermedades previas, antecedentes quirúrgicos y valorar si existe alguna modificación en los resultados obtenidos. También, se recomienda utilizar variables no mezcladas en estudios futuros con mejor control de confusores y mayor cantidad de datos completos para evaluación de la relación con mayor precisión.

Palabras clave: hipertensión pulmonar; ecocardiografía; angiotomografía; diagnóstico no invasivo; asociación diagnóstica.

Abstract

Introduction: Pulmonary hypertension (PH) is a progressive condition associated with high morbidity and mortality. Initial evaluation relies on non-invasive imaging techniques such as transthoracic echocardiography and chest computed tomography angiography (CTA).

Objective: To evaluate the diagnostic association between echocardiographic and tomographic findings in patients with suspected pulmonary hypertension.

Methods: A retrospective observational study was conducted including adult patients evaluated with transthoracic echocardiography and chest CTA. Echocardiographic estimates of pulmonary artery systolic pressure were compared with tomographic measurements of the main pulmonary artery and pulmonary artery-to-aorta ratio.

Results: A significant association was observed between pulmonary artery dilation on CTA and elevated echocardiographic pulmonary pressures ($p < 0.05$). No significant linear correlation was found between continuous variables.

Conclusion: CTA and echocardiography show diagnostic association but not direct linear correlation, supporting their complementary role in non-invasive PH assessment.

Keywords: pulmonary hypertension; echocardiography; computed tomography angiography; non-invasive diagnosis.

Introducción

La hipertensión pulmonar constituye un síndrome hemodinámico complejo caracterizado por elevación sostenida de la presión arterial pulmonar, que conduce progresivamente a disfunción ventricular derecha y fallo cardiopulmonar. Su diagnóstico definitivo requiere cateterismo cardíaco derecho; sin embargo, debido a su carácter invasivo, la evaluación inicial y el seguimiento clínico dependen fundamentalmente de métodos no invasivos.

El ecocardiograma transtorácico es la herramienta de primera línea para estimar la presión sistólica de la arteria pulmonar y evaluar la función ventricular derecha. Por su parte, la angiotomografía de tórax permite valorar cambios estructurales vasculares y parenquimatosos asociados a HP, como la dilatación de la arteria pulmonar principal y la relación arteria pulmonar/aorta ascendente.

Diversos estudios han sugerido una relación entre estos hallazgos; sin embargo, la naturaleza exacta de dicha relación —concordancia, correlación o asociación diagnóstica— continúa siendo objeto de debate. El presente estudio busca aportar evidencia local sobre la asociación entre parámetros ecocardiográficos y tomográficos en pacientes con sospecha de HP.

Material y métodos

Diseño de investigación

Se realiza un estudio retrospectivo, observacional de tipo analítico.

Población

Pacientes adultos con sospecha clínica de hipertensión pulmonar, evaluados mediante ecocardiograma transtorácico y angiotomografía de tórax en CEDIMAT en el período enero 2024 - agosto 2025.

Variables

- **Ecocardiográficas:** presión sistólica de la arteria pulmonar estimada.
- **Tomográficas:** diámetro de la arteria pulmonar principal, relación arteria pulmonar/aorta.

Análisis estadístico

Las variables categóricas se analizaron mediante prueba de χ^2 . Las variables continuas se evaluaron mediante correlación de Pearson. Se utilizó regresión logística para explorar asociaciones diagnósticas. Se consideró significación estadística $p < 0.05$.

Participantes y criterios de selección

Pacientes mayores de 18 años, los cuales se realizaron estudios de angiotomografía de tórax y ecocardiograma en el período de tiempo establecido y con un intervalo de realización entre los estudios no mayor a tres meses.

Criterios de inclusión

- Pacientes mayores a 18 años.
- Pacientes con estudio realizados de angiotomografía de tórax.
- Pacientes con estudios realizados de ecocardiograma con medición de presión de arteria pulmonar.
- Intervalo de realización entre estudio de angiotomografía de tórax y ecocardiograma no mayor a tres meses del mismo paciente.

Criterios de exclusión

- Pacientes menores a 18 años.
- Pacientes con un intervalo de realización de los estudios mayor a tres meses.
- Pacientes que no se hayan realizado algunos de los estudios (ecocardiograma o angiotomografía de tórax).

Objetivos

Objetivo primario

- Determinar la asociación entre el diámetro de la arteria pulmonar medido en angiotomografía de tórax y los valores obtenidos en valor de presión de arteria pulmonar en ecocardiograma.

Objetivos específicos:

- Medir el diámetro de la arteria pulmonar en las angiogramas.
- Estimar las presiones medias de las arterias pulmonares mediante ecocardiograma.
- Analizar la correlación entre los hallazgos de angiogramas y ecocardiograma en la evaluación de hipertensión pulmonar.

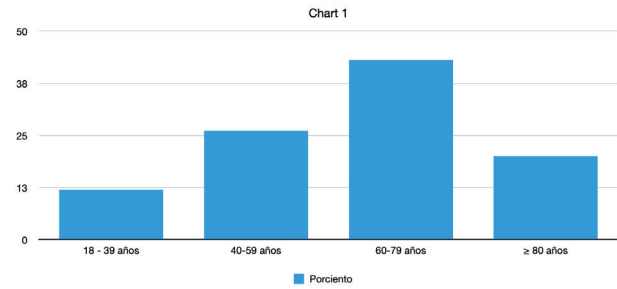
Variables

- Variables clínicas
- Medición del diámetro de la arteria pulmonar por angiogramas y medición de la presión de la arteria pulmonar por ecocardiografía.

Recolección de datos

El proceso de recolección de la información consistió en la revisión del récord digital de los pacientes que se realizaron los estudios de angiogramas y ecocardiografía en CEDIMAT durante el tiempo estipulado. Los resultados se compilaron en base de datos de Excel sin obtener información personal del paciente.

Análisis estadístico

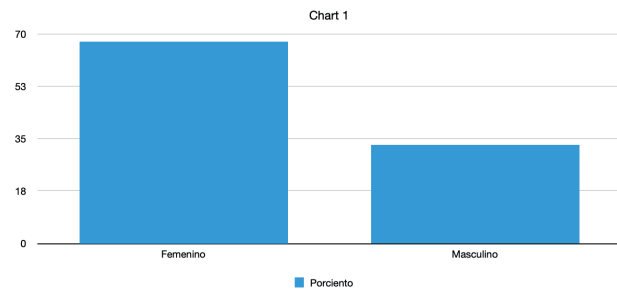


Grupo de edades

| Edad | Porcentaje |
|--------------|------------|
| 18 - 39 años | 12 |
| 40-59 años | 26 |
| 60-79 años | 43 |
| ≥ 80 años | 20 |

Figura 1. Gráfico de edades en pacientes estudiados

Fuente: elaboración propia.



Predominio de sexo

| Sexo | Porcentaje |
|-----------|------------|
| Femenino | 67 |
| Masculino | 33 |

Figura 2. Gráfico de género en pacientes estudiados

Fuente: elaboración propia.

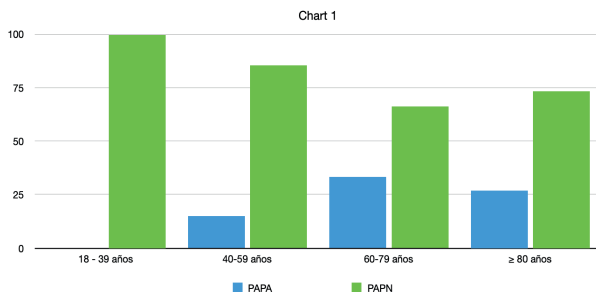


Figura 3. Gráfico de HP y edades

Fuente: elaboración propia.

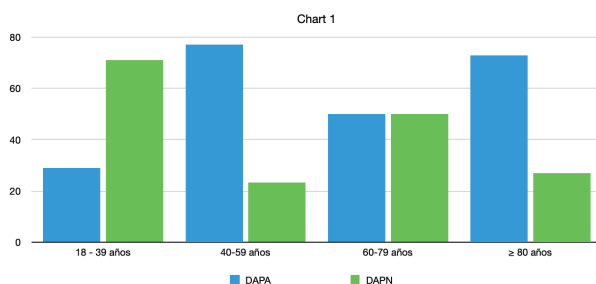


Figura 4. Gráfico de HP y edades

Fuente: elaboración propia.

Resultados

Se incluyeron 47 pacientes, con predominio del sexo femenino. La dilatación de la arteria pulmonar principal y una relación arteria pulmonar/aorta aumentada se asociaron significativamente con elevación de la presión sistólica pulmonar estimada por ecocardiografía. No se observó correlación lineal significativa entre las variables continuas analizadas.

Contingency Tables

| Diámetro_AP_categoría | PSAP_Eco_categoría | | Total |
|-----------------------|-----------------------|------------|------------|
| | Hipertensión pulmonar | Normal | |
| Anormal | 40 | 59 | 99 |
| Normal | 10 | 59 | 69 |
| Total | 50 | 118 | 168 |

Note. Each cell displays the observed counts

Chi-Squared Tests

| | Value | df | p |
|----------|--------|----|--------|
| χ^2 | 13.059 | 1 | < .001 |
| N | 168 | | |

Figura 5. Tabla de contingencia y prueba de Chi-cuadrado

Fuente: elaboración propia.

Prueba de Chi-cuadrado (χ^2)

Se realizó una tabla de contingencia entre el diámetro categorizado de la arteria pulmonar (normal vs. anormal) y la presencia de hipertensión pulmonar, con un Resultado: $\chi^2 = 13.059$, $p < 0.001$, el cual sugiere que existe una asociación significativa entre tener un diámetro “anormal” de la arteria pulmonar y la presencia de hipertensión pulmonar. Es poco probable que esta asociación ocurra por azar.

Logistic Regression

| Model Summary - PSAP_Eco_categoria | | | | | | | | | | |
|------------------------------------|----------|---------|---------|-----|----------------|-------|-------------------------|---------------------------|---------------------|----------------------------|
| Model | Deviance | AIC | BIC | df | $\Delta\chi^2$ | p | McFadden R ² | Nagelkerke R ² | Tjur R ² | Cox & Snell R ² |
| M ₀ | 202.130 | 204.130 | 207.248 | 166 | | 0.000 | 0.000 | | | |
| M ₁ | 200.214 | 204.214 | 210.450 | 165 | 1.916 | 0.166 | 0.009 | 0.016 | 0.012 | 0.011 |

Note. M₁ includes Diámetro_AP_cm

Coefficients

| Model | Estimate | Standard Error | z | Wald Test | | |
|----------------------------|----------|----------------|--------|----------------|----|--------|
| | | | | Wald Statistic | df | p |
| M ₀ (Intercept) | 0.879 | 0.170 | 5.171 | 26.743 | 1 | < .001 |
| M ₁ (Intercept) | 1.887 | 0.818 | 2.308 | 5.327 | 1 | 0.021 |
| Diámetro_AP_cm | -0.337 | 0.268 | -1.260 | 1.588 | 1 | 0.208 |

Figura 6. Regresión logística

Fuente: elaboración propia.

Regresión logística binaria

Se usó para evaluar si el diámetro continuo (en centímetros) de la arteria pulmonar predecía la presencia de hipertensión pulmonar (sí/no), el cual mostró un resultado del coeficiente del diámetro: $\beta = -0.337$, $p = 0.208$. El modelo completo con esta variable tampoco fue significativo ($\Delta\chi^2 = 1.916$, $p = 0.166$), lo que sugiere

que el diámetro como variable continua no fue un predictor significativo de hipertensión pulmonar en este modelo. Es decir, no hay evidencia estadística suficiente para afirmar que un mayor diámetro aumenta o disminuye la probabilidad de hipertensión. Esto muestra que, aunque la categoría “anormal” sí mostró asociación, el uso del valor numérico como tal no aporta suficiente información predictiva en este análisis.

Pearson's Correlations

| Variable | | PASP | Diametro AP |
|----------------|-------------|-------|-------------|
| 1. PASP | Pearson's r | — | — |
| | p-value | — | — |
| 2. Diametro AP | Pearson's r | 0.134 | — |
| | p-value | 0.369 | — |

Correlation plot ▼

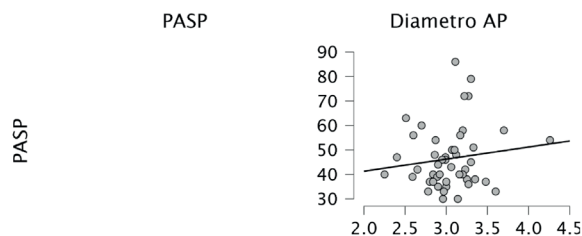


Figura 6. Correlación de Pearson

Fuente: elaboración propia.

- **Correlación de Pearson:**

Se exploró la relación lineal entre dos variables continuas: diámetro de la arteria pulmonar (en cm) y presión sistólica pulmonar (PASP, en mmHg) mostrando un resultado: $r = 0.134$, $p = 0.369$, lo que muestra que existe una correlación positiva muy débil y no significativa entre el diámetro de la arteria pulmonar y la PASP. No se puede afirmar que exista una relación lineal entre ambas variables en esta muestra. Aquí se evidencia alta variabilidad de los datos y una pendiente apenas ascendente.

Discusión

Los resultados demuestran que los hallazgos tomográficos presentan una asociación diagnóstica con las estimaciones ecocardiográficas de presión pulmonar, lo cual respalda su utilidad como herramientas complementarias. Sin embargo, la ausencia de correlación lineal significativa indica que estos métodos no son intercambiables ni reflejan de manera directa la misma dimensión fisiopatológica.

Estos hallazgos concuerdan con estudios previos que señalan que la dilatación de la arteria pulmonar en la angio-TC es un marcador estructural indirecto de HP, influenciado por múltiples factores, incluyendo la cronicidad de la enfermedad y la adaptación vascular.

Limitaciones

El carácter retrospectivo, el tamaño muestral limitado y la ausencia de cateterismo cardíaco derecho como patrón de referencia constituyen limitaciones importantes. No se realizaron análisis de concordancia específicos (kappa, ICC), lo cual deberá considerarse en futuros estudios.

Conclusiones

La angiotomografía de tórax y el ecocardiograma transtorácico muestran una asociación diagnóstica significativa, pero no una correlación lineal directa, en la evaluación no invasiva de la hipertensión pulmonar. Ambos métodos deben considerarse complementarios en la práctica clínica, especialmente en contextos donde el acceso al cateterismo cardíaco es limitado.

Referencias

1. Erol S. Agreement between transthoracic echocardiography and computed tomography pulmonary angiography for detection of right ventricular dysfunction in pulmonary embolism. *The Anatolian Journal of Cardiology*. 2024;393–8. doi: 10.14744/anatoljcardiol.2024.3562
2. Gupta A. Can computed tomography of chest help in diagnosis of pulmonary arterial hypertension - correlation between findings of computed tomography and echocardiography. *Journal of Clinical Images and Medical Case Reports*. 2025 Jan 14;6(1). doi: 10.52768/2766-7820/3422
3. Cao JY, Abdo R-M, Wang N, Olsen N, Kearney K, Wong K, et al. Prognostic value of main pulmonary artery diameter in pulmonary arterial hypertension. *CHEST*. 2025 Aug;168(2):476–87. doi: 10.1016/j.chest.2025.02.012
4. Altschul E, Remy-Jardin M, Machnicki S, Sulica R, Moore JA, Singh A, et al. Imaging of Pulmonary Hypertension. *Chest*. 2019 Aug;156(2):211–27. doi: 10.1016/j.chest.2019.04.003
5. Lang I, Plank C, Sadushi-Kolici R, Jakowitsch J, Klepetko W, Maurer G. Imaging in pulmonary hypertension. *JACC: Cardiovascular Imaging*. 2010 Dec;3(12):1287–95. doi: 10.1016/j.jcmg.2010.09.013
6. Sharma M, Burns AT, Yap K, Prior DL. The role of imaging in pulmonary hypertension [Internet]. U.S. National Library of Medicine; 2021 [cited 2025 Sept 3]. Available from: <https://pmc.ncbi.nlm.nih.gov/articles/PMC8261757/>
7. Liu L, Li C, Cai J, Kong R, Wang Y, Wang Y, et al. Trends and levels of the Global, regional, and national burden of pulmonary arterial hypertension from 1990 to 2021: Findings from the global burden of disease study 2021 [Internet]. *Frontiers*; 2025 [cited 2025 Sept 3]. Available from: https://www.frontiersin.org/journals/medicine/articles/10.3389/fmed.2024.1515961/full?utm_source=chatgpt.com
8. Deborah Jo Levine M. Pulmonary arterial hypertension: Updates in epidemiology and evaluation of patients [Internet]. *MJH Life Sciences*; [cited 2025 Sept 3]. Available from: https://www.ajmc.com/view/pulmonary-arterial-hypertension-updates-in-epidemiology-and-evaluation-of-patients?utm_source=chatgpt.com
9. Truong QA, Massaro JM, Rogers IS, Mahabadi AA, Kriegel MF, Fox CS, et al. Reference values for normal pulmonary artery dimensions by noncontrast cardiac computed tomography. *Circulation: Cardiovascular Imaging*. 2012 Jan;5(1):147–54. doi: 10.1161/circimaging.111.968610
10. R; EPR. CT measurement of main pulmonary artery diameter [Internet]. U.S. National Library of Medicine; [cited 2025 Sept 23]. Available from: <https://pubmed.ncbi.nlm.nih.gov/10211060/>
11. Manek G. Pulmonary hypertension [Internet]. U.S. National Library of Medicine; 2024 [cited 2025 Sept 3]. Available from: <https://www.ncbi.nlm.nih.gov/books/NBK482463/>
12. Lange TJ, Bornia C, Stiefel J, Stroszczyński C, Arzt M, Pfeifer M, et al. Increased pulmonary artery diameter on chest computed tomography can predict borderline pulmonary hypertension. *Pulmonary Circulation*. 2013 Apr;3(2):363–8. doi: 10.4103/2045-8932.113175

- 13.** Humbert M, Kovacs G, Hoeper MM, Badagliacca R, Berger RM, Brida M, et al. 2022 ESC/ERS Guidelines for the diagnosis and treatment of pulmonary hypertension. *European Heart Journal*. 2022 Aug 26;43(38):3618–731. doi: 10.1093/eurheartj/ehac237
- 14.** Balakrishnan B, Owens B, Hayes R, Wen S. A systematic review of echocardiographic parameters for the screening of pulmonary hypertension: What are the odds? *Cureus*. 2022 Dec 4; doi: 10.7759/cureus.32185
- 15.** El-Kersh K, Zhao C, Elliott G, Farber HW, Gomberg-Maitland M, Selej M, et al. Derivation of a risk score (reveal-ECHO) based on echocardiographic parameters of patients with pulmonary arterial hypertension. *Chest*. 2023 May;163(5):1232–44. doi: 10.1016/j.chest.2022.12.045